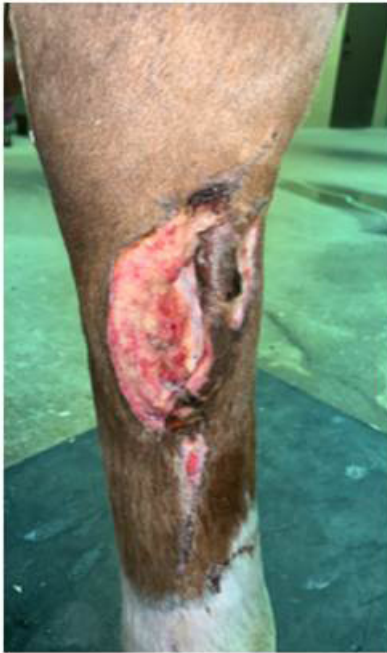


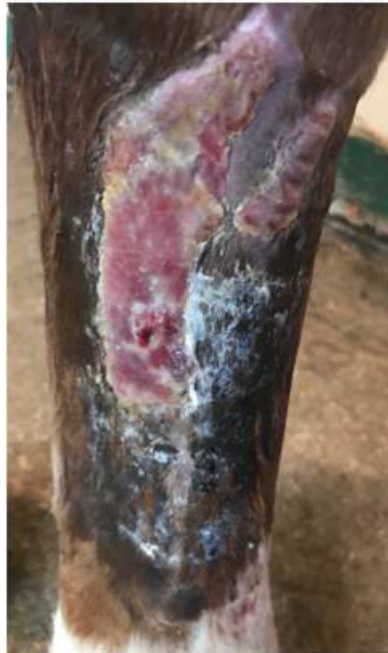
Ferita con esposizione ossea

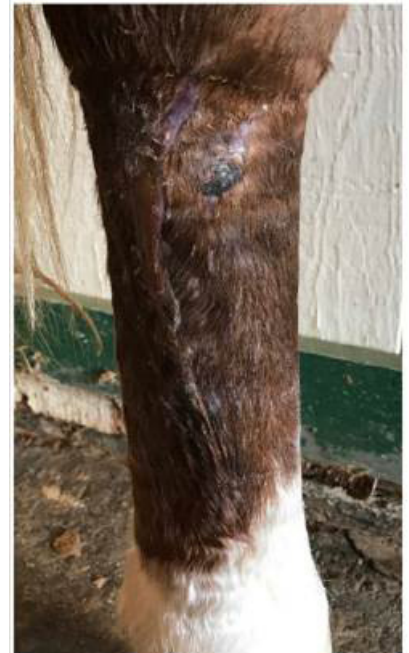Tony Kimmons, Veterinario (DVM) - Franklin Equine, Tennessee



Settimana 1



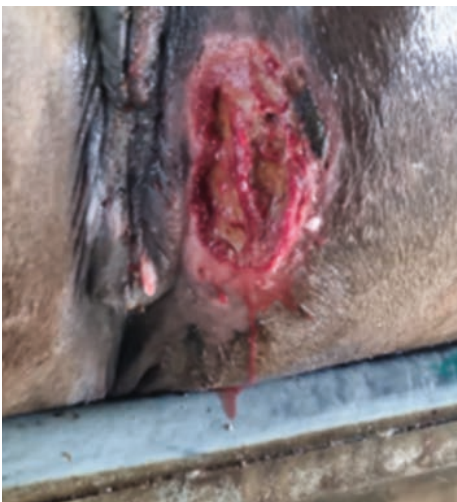Settimana 3



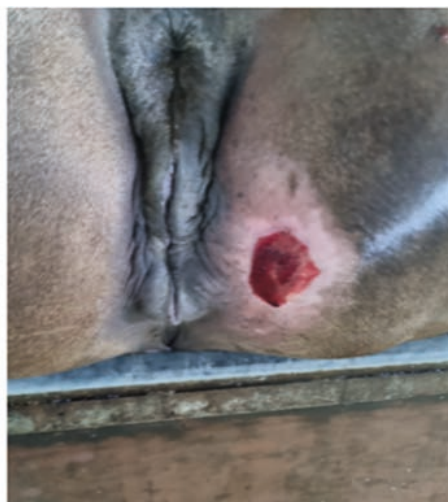Settimana 5

Ferita da abrasione nel paddock

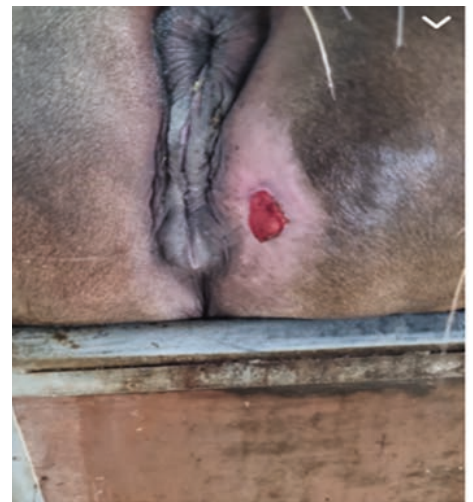
Angelo Ferrario, Veterinario (DVM) - Italia



Giorno 1



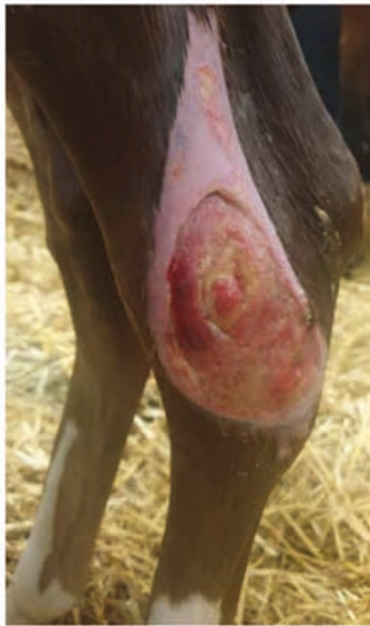Giorno 7



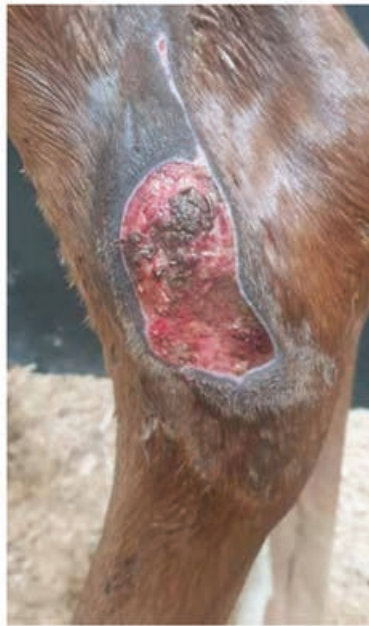Giorno 12

Ferita al garretto

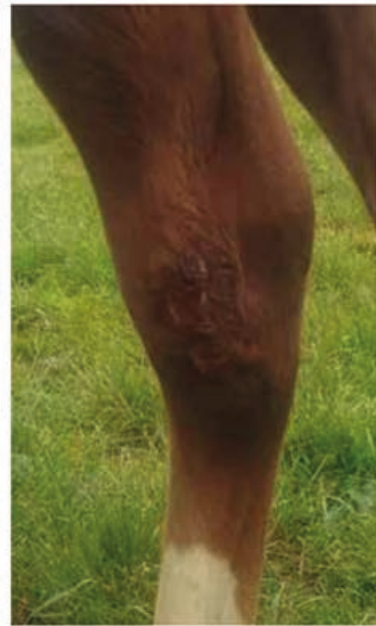Tom O'Brien, veterinario (MVB), diplomado ACVS – Hospital Equino de Fethard, Irlanda



Settimana 1



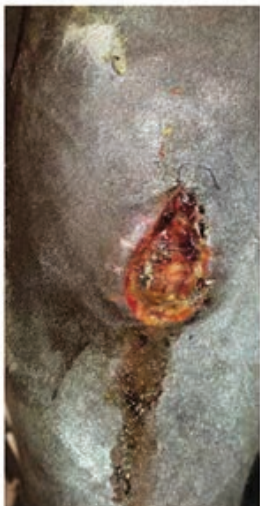Settimana 2



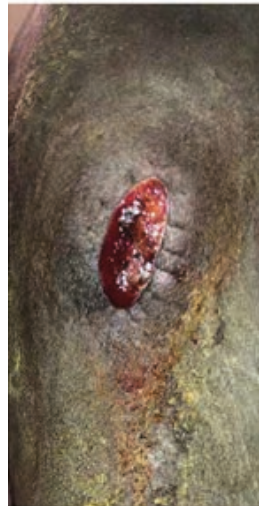Settimana 8

Ferita chirurgica del ginocchio

Lisa Fortier, DVM, PhD



Giorno 1



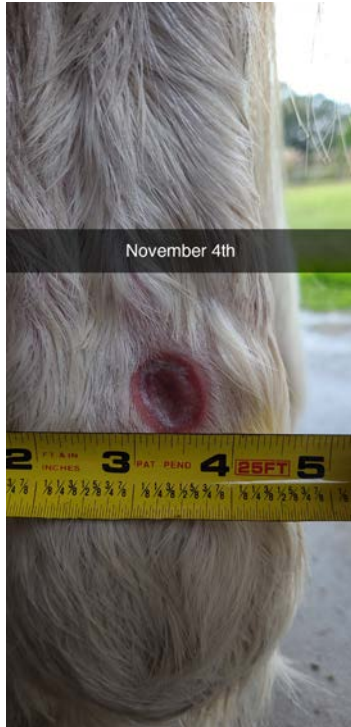
Giorno 15



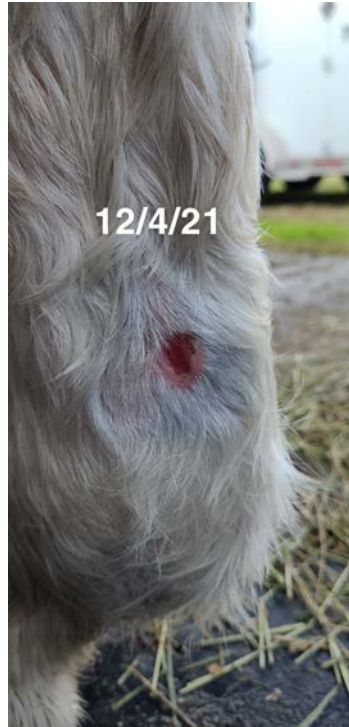Giorno 24

Ferita con cicatrizzazione deficitaria

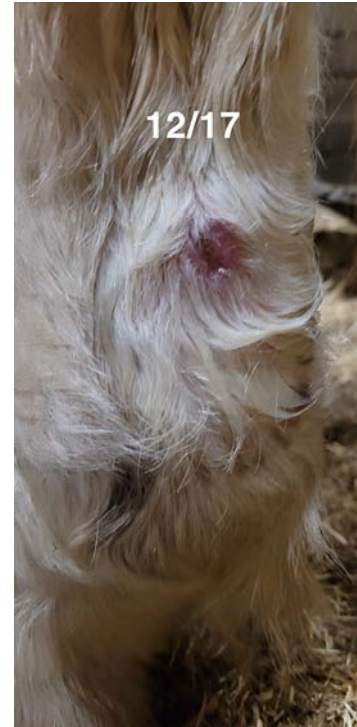
Sandra Gosselin, DVM (Florida)



Giorno 1



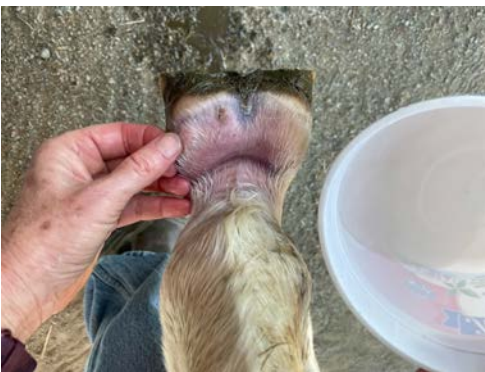Giorno 30



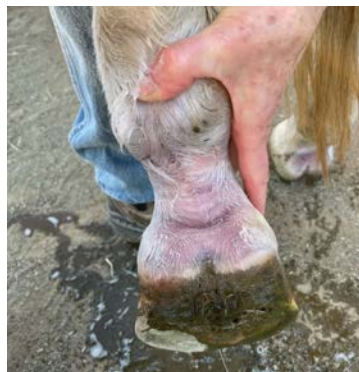Giorno 40

Fotodermatite

Sharon Spier, California



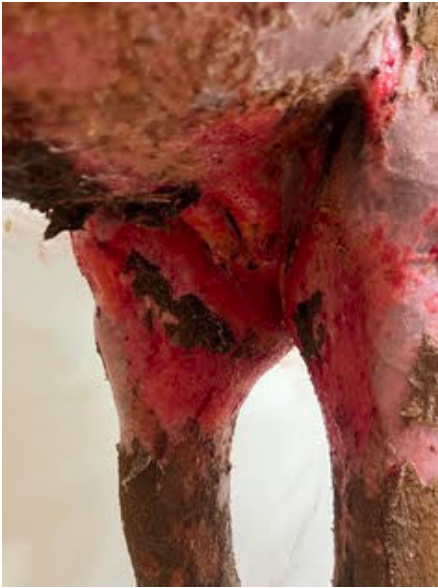Settimana 1



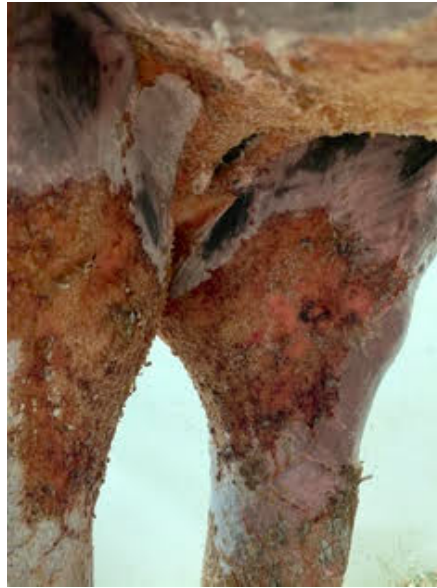Settimana 6

Ustioni da incendio di vegetazione

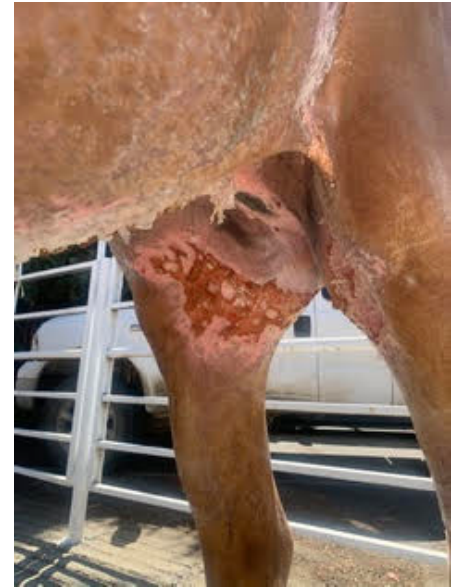
UC Davis



Giorno 1



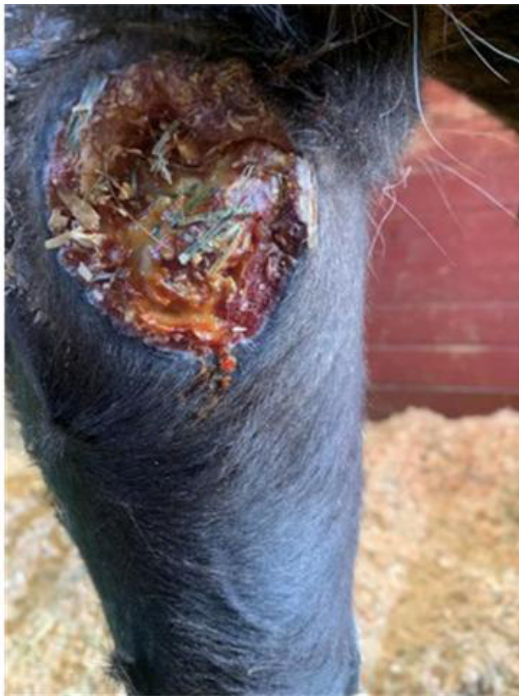Giorno 11



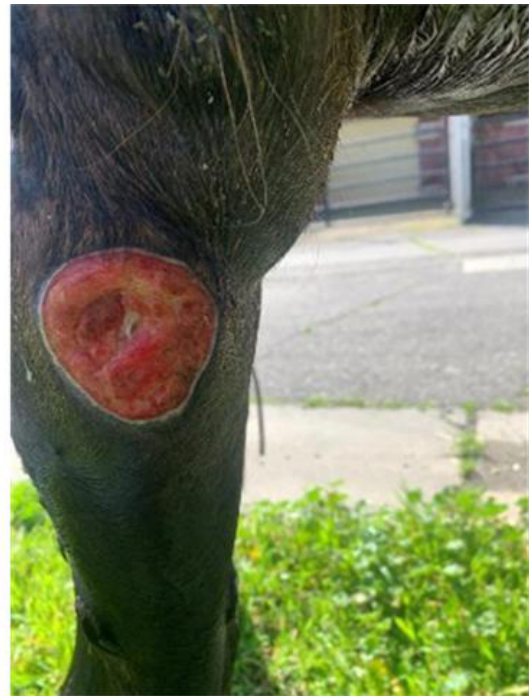Giorno 40

Vasculite cutanea

UC Davis



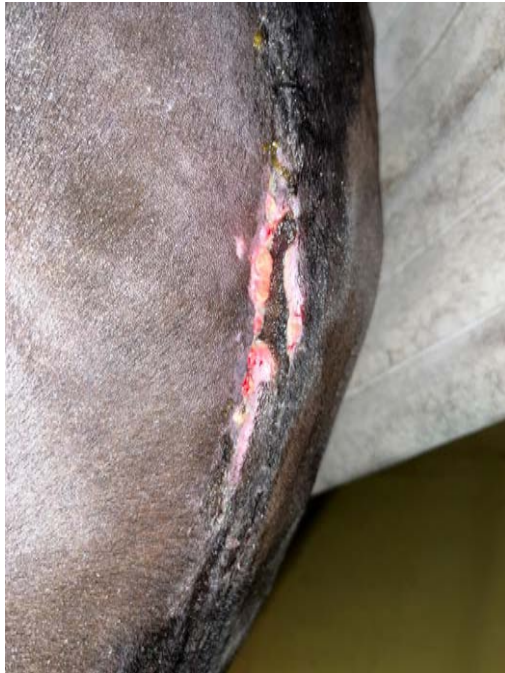Giorno 1



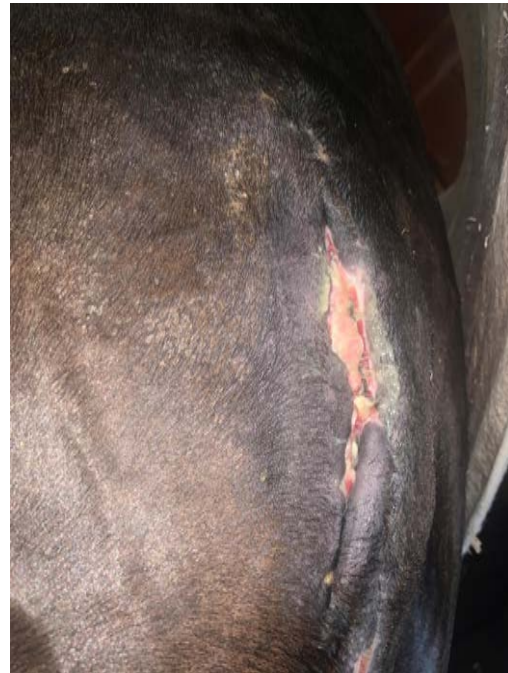Giorno 8

Cicatizzazione deficitaria dell'incisione dopo taglio cesareo e chirurgia colica

UC Davis



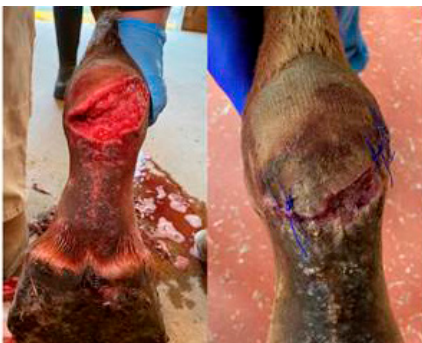Giorno 1



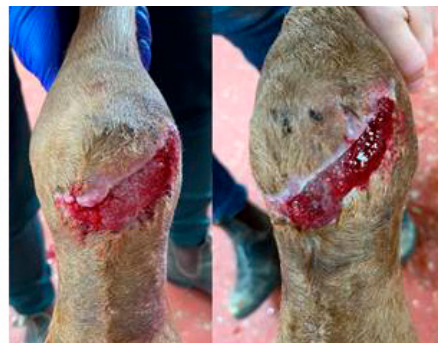Giorno 8

Lacerazione nella regione palmare del nodello

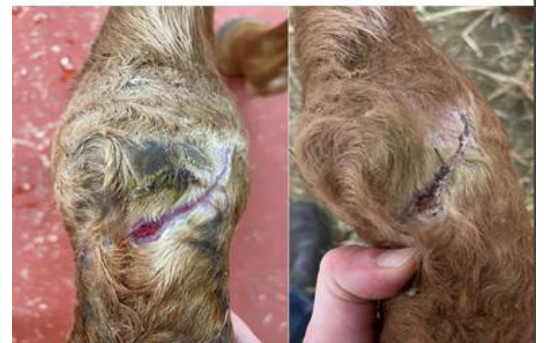Alycia Crandall, DVM, DACVS



Giorno 1



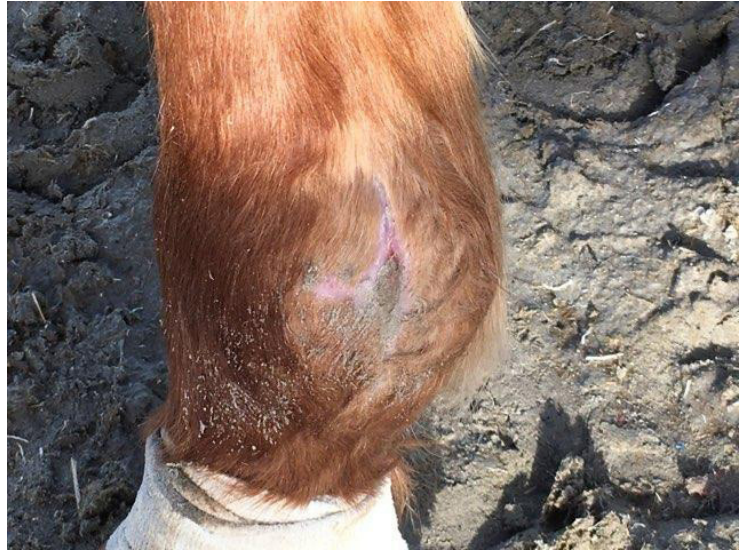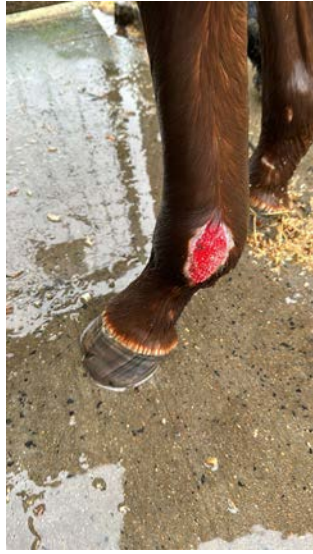
Giorno 10



Giorno 30

Tessuto di granulazione esuberante

Yves De Cuyper, veterinario, Bélgica

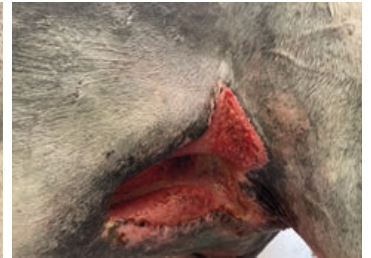
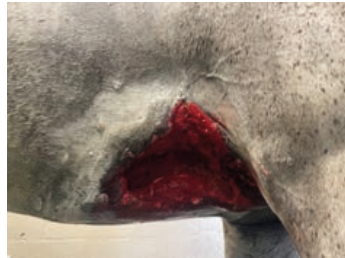
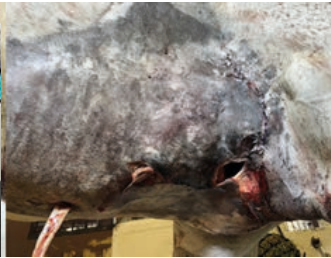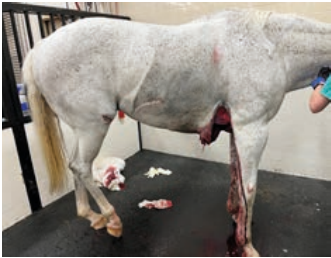Giorno 1

Giorno 30

Ferita addominale ventrale

Alycia Crandall, DVM, DACVS



Settimana 1

Settimana 3

Settimana 4